CNR 2014
oncologia urgência
TRÓIA 7-8-9 Maio

Osteoma Osteóide - Termoablação por Radiofrequência

o papel da Radiologia

Isabel Candelária, Carlos Oliveira, Catarina Oliveira, Tiago Couto, Amélia Estêvão
Serviço de Imagem Médica – Centro Hospitalar e Universitário de Coimbra

Osteoma Osteóide: termoablação por radiofrequência

TARF

Objectivos:

- Rever os princípios técnicos do procedimento
- Avaliar a taxa de sucesso
- Principais complicações associadas à sua realização

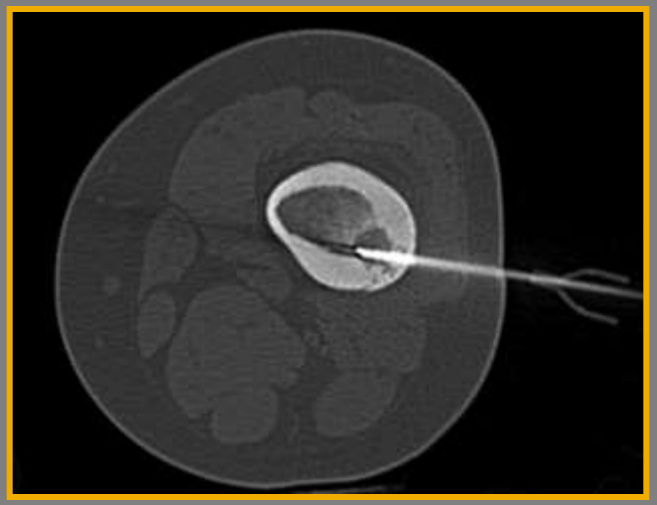

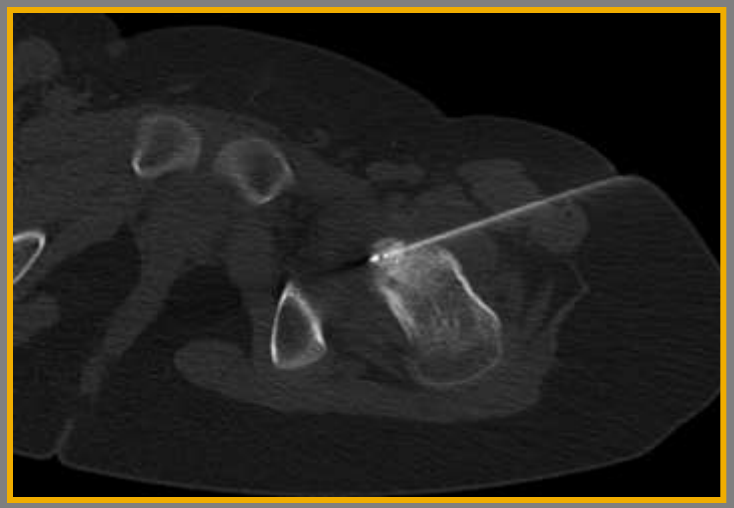

Osteoma Osteóide: termoablação por radiofrequência

Introdução

- Osteoma osteóide

✓ Lesão óssea benigna

✓ 10% de todos os tumores ósseos benignos

✓ Doentes jovens (> sexo masculino)

- Clinicamente:

- Achados típicos – dor (++noctura), alivia com AINEs

- Achados atípicos – alterações no crescimento, deformidades ósseas, edema ou sinovite (cápsula articular)

Osteoma Osteóide: termoablação por radiofrequência

Introdução

- Localização e características radiológicas:
  - ✓ Cortical > intramedular > subperiosteal
  - ✓ Região metadiafisária ossos longos (50% fémur, tíbia)

TC é o método de eleição para visualização do nidus e planeamento do tratamento

Osteoma Osteóide: termoablação por radiofrequência

Introdução

- Diagnóstico diferencial:

✓ Sequestro ósseo	Desmóide cortical
✓ Fractura de stress	Enostose
✓ Condroblastoma	Osteocondroma
✓ Osteoblastoma	Osteomielite

Osteoma Osteóide: termoablação por radiofrequência

Introdução

- Tratamento

✓ Médico (doença auto-limitada, AINEs)

✓ Cirúrgico (ressecção em bloco)

✓ ***Termoablação por radiofrequência (TARF)***

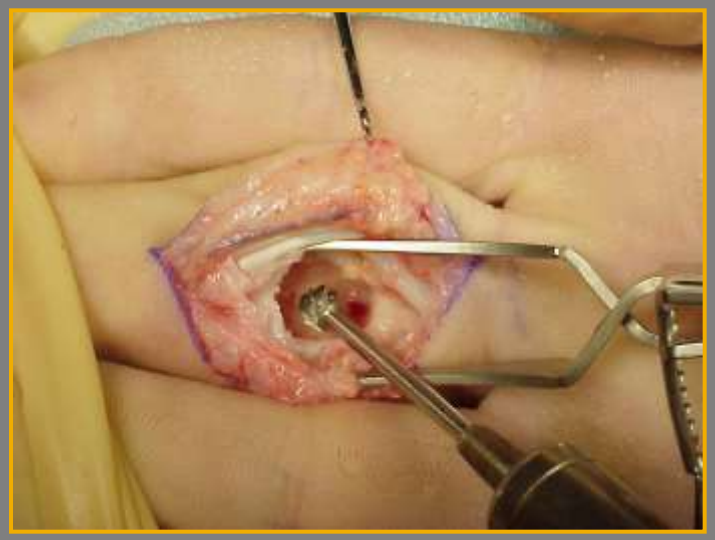

Osteoma Osteóide: termoablação por radiofrequência

Introdução

- TARF

- ✓ Procedimento de uso crescente em radiologia de intervenção
- ✓ Minimamente invasivo
- ✓ Hospitalização curta (3-24h)
- ✓ Duração média de 90min (60-120min)
- ✓ Elevada taxa de sucesso *(95%, Lindner et al, Percutaneous radiofrequency ablation of osteoid osteoma, J Bone Joint Surg, 2001)*

Osteoma Osteóide: termoablação por radiofrequência

Introdução

- Pré-procedimento:
  - ✓ AB endovenosa
  - ✓ Anestesia (geral ou local) *vs sedação (adultos)*
  - ✓ Esterilização local
- Durante o procedimento:
  - ✓ Realizada biópsia óssea para confirmação histológica
- Pós-procedimento:
  - ✓ Remoção do electrodo e instilação de anestésico via cânula
  - ✓ Alta após 3-4h
  - ✓ Consulta de follow up (6 meses)

Osteoma Osteóide: termoablação por radiofrequência

Introdução

- *1º: Planeamento da abordagem*

- ✓ Colocação de marcadores cutâneos
- ✓ Ângulo de entrada adaptado à localização da lesão
- ✓ Orientação (evitar estruturas neurovasculares)
- ✓ Imobilização do membro

Osteoma Osteóide: termoablação por radiofrequência

Introdução

- *2º: Abordagem percutânea*

✓ Anestésico local: lidocaína 1% (ao longo do trajecto, até superfície óssea)

✓ Sistema de biópsia óssea:

- Cânula com estilete
- Agulha de biópsia

Osteoma Osteóide: termoablação por radiofrequência

Introdução

- *3º: "Entrada" óssea*

✓ Tração da pele e tecidos moles

✓ Cânula penetra a cortical

✓ Agulha de biópsia avança até ao nidus

(remoção de material para análise histológica)

Osteoma Osteóide: termoablação por radiofrequência

Introdução

- *4º: Conexão e colocação dos electrodos*

- ✓ Placas são conectadas ao electrodo de dispersão
- ✓ Ligação ao gerador de RF
- ✓ Inserção através da cânula e confirmação da localização
- ✓ Ligeira retração da cânula (>1cm da ponta do eletrodo)



Osteoma Osteóide: termoablação por radiofrequência

Introdução

- *5º: Termoablação*

✓ Temperatura alvo (90ºC)

✓ Ajuste manual durante procedimento

✓ **Duração de 4-6mins**

✓ Lesões volumosas: mais ciclos de RF

✓ Realizado controlo pós-RF

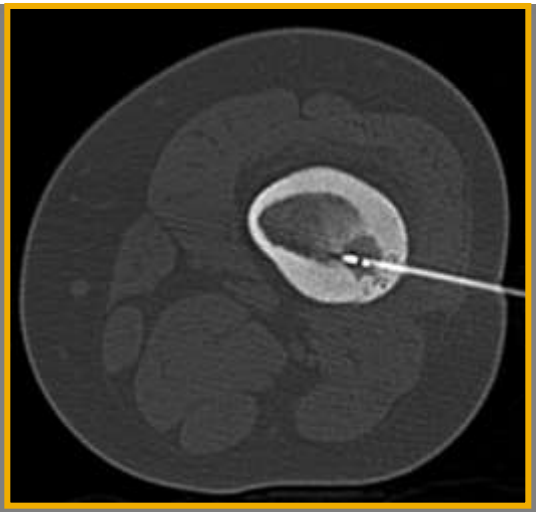

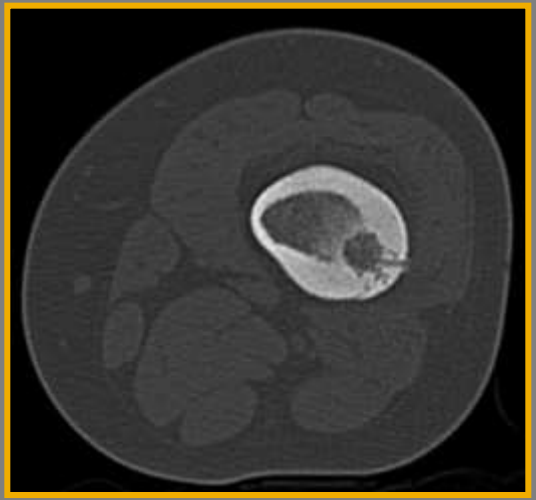

Reação fisiológica: ⇧FC, PA e frequência respiratória

Osteoma Osteóide: termoablação por radiofrequência

Material e Métodos

- Efectuado estudo retrospectivo dos procedimentos de TARF guiada por TC, realizados no nosso serviço, entre Janeiro de 2011 e Janeiro de 2014.

Osteoma Osteóide: termoablação por radiofrequência

Material e Métodos

- Equipamento
- TC Siemens Somaton Definition AS 64 com fluoroscopia
- Sistema de radiofrequência

- Colheita:

✓ Agulha de biópsia óssea 14 ou 15 G

Osteoma Osteóide: termoablação por radiofrequência

Material e Métodos

AMOSTRA

6 doentes

5 realizaram TARF

- *1 doente excluído por dificuldades técnicas*

Média de idades

- ***11 Anos***

Osteoma Osteóide: termoablação por radiofrequência

Material e Métodos

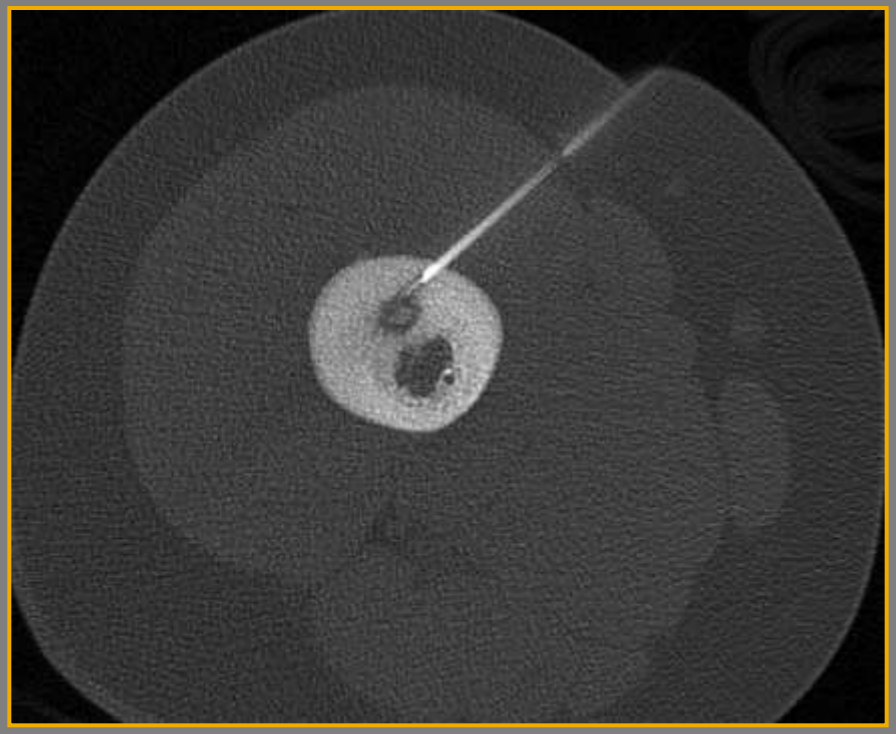

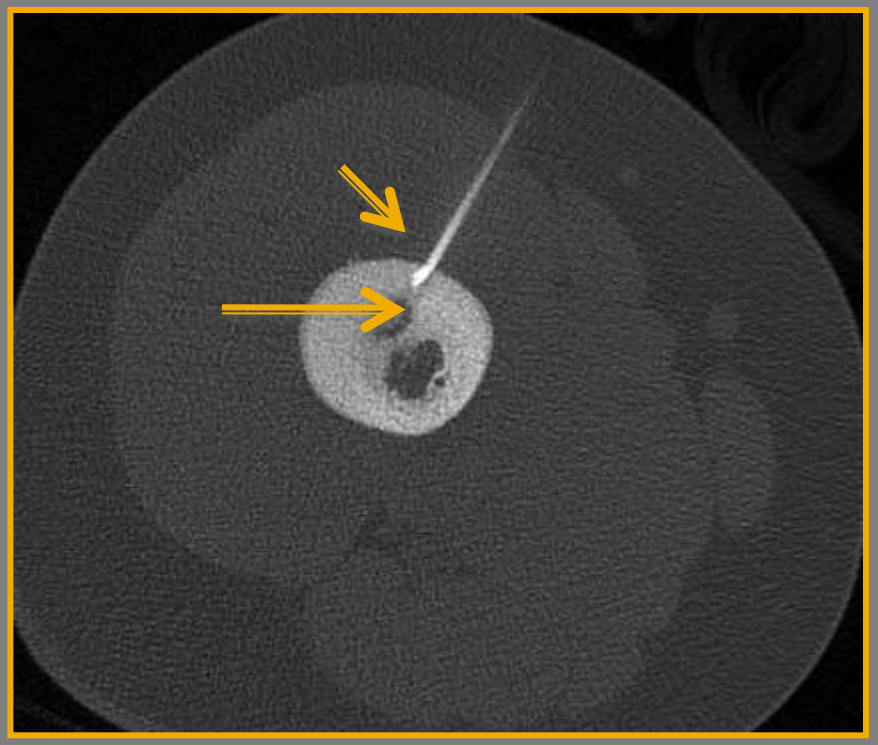

Fragmentação da ponta da agulha

Osteoma Osteóide: termoablação por radiofrequência

Material e Métodos

- Localização da lesão

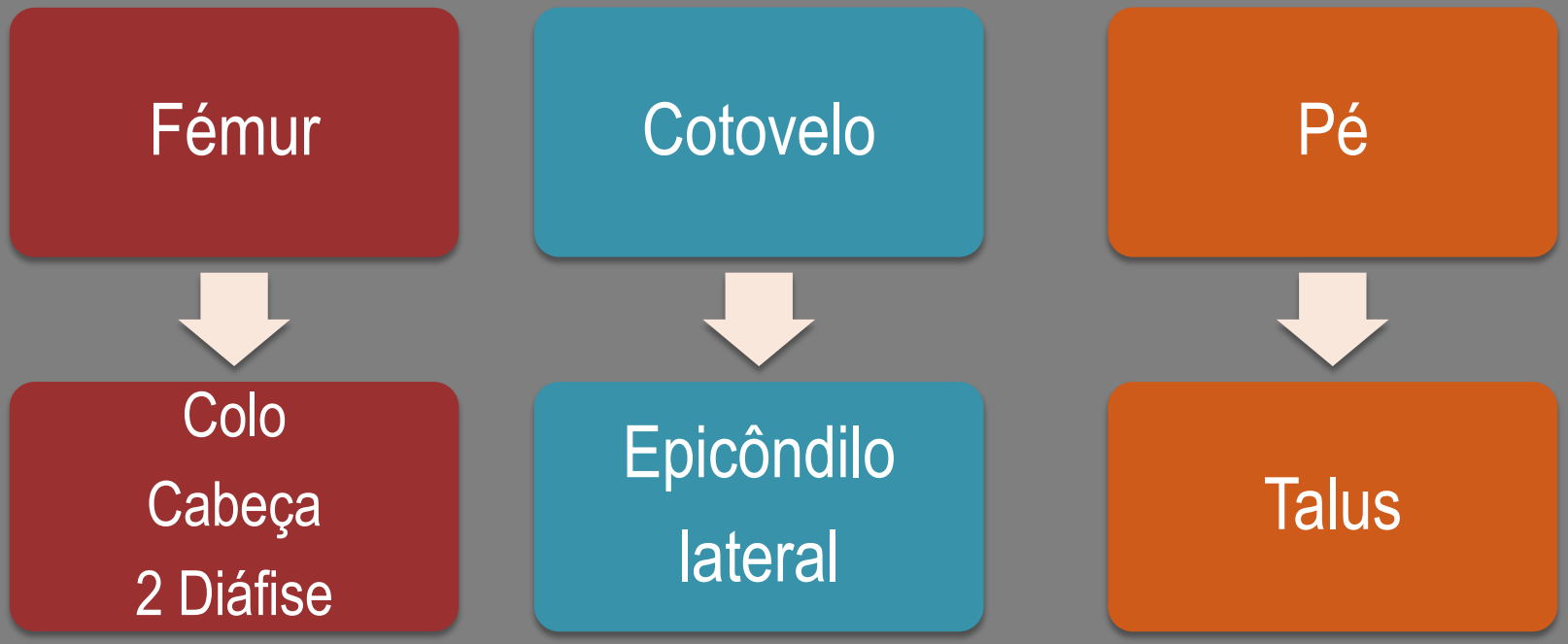

Osteoma Osteóide: termoablação por radiofrequência

Resultados

5 TARF realizados

Não ocorreram complicações

Follow up (6meses):

alívio sintomático em todos os casos

Osteoma Osteóide: termoablação por radiofrequência

Discussão

- Limitações do estudo

✓ Dimensão da amostra

(6 doentes vs 39 doentes, Hoffman et al; 58 doentes, Lindner et al)

✓ Variáveis não consideradas na resposta terapêutica (localização cortical ou medular, dimensão da lesão)

✓ Ausência de critérios de exclusão: 1 procedimento não realizado por dificuldades técnicas

Osteoma Osteóide: termoablação por radiofrequência

Discussão

- Na literatura, poucas complicações descritas:

✓ Queimadura cutânea (0,1-2%)

✓ Lesão neurovascular (+++ mão, coluna)

✓ Infecção(0,02%)

✓ Fragmentação da agulha (0,03%)

✓ Hematoma (0,02%)

(Hoffman et al, Radiofrequency ablation in the treatment of osteoid osteoma: 5 years experience, Eur Journ Radiology, 2010)

- Taxa de sucesso superior a 90%

- Facilidade de execução obvia intervenção cirúrgica

Osteoma Osteóide: termoablação por radiofrequência

Conclusão

- No nosso estudo:

✓ Não ocorreram complicações imediatas ou a médio prazo

✓ No *follow up* a 6 meses todos os doentes apresentaram alívio sintomático

Osteoma Osteóide: termoablação por radiofrequência

Obrigada pela vossa atenção

CNR 2014
oncologia urgência
TRÓIA 7-8-9 Maio

Osteoma Osteóide - Termoablação por Radiofrequência

o papel da Radiologia

Isabel Candelária, Carlos Oliveira, Catarina Oliveira, Tiago Couto, Amélia Estêvão
Serviço de Imagem Médica – Centro Hospitalar e Universitário de Coimbra